Aus dem Pathologischen Institut der Universität Tübingen.
Vorstand: Prof. Dr. A. Dietrich.

Die morphologischen Befunde am Zahnkeim und ihre pathogenetische Bedeutung bei Osteogenesis imperfecta.

INAUGURAL-DISSERTATION

zur Erlangung der Doktorwürde
der Zahnheilkunde
einer Hohen Medizinischen Fakultät
der Eberhard-Karls-Universität zu Tübingen

vorgelegt von
Otto Pflugfelder
aus Möglingen.

Dekan: Prof. Dr. Haffner.

Berichterstatter: Dr. Nordmann, Priv.-Dozent.

Zum Druck genehmigt von der Medizinischen Fakultät Tübingen.

Druck: Dr. Karl Höhn, Tübingen.

Die morphologischen Befunde am Zahnkeim und ihre pathogenetische Bedeutung bei Osteogenesis imperfecta.

Wenn man die über Osteogenesis imperfecta vorhandene Literatur durchblättert, muß man sich wundern, daß einer Krankheit, die doch relativ selten ist, derartig großes Interesse zugewandt wurde. Es ist dies vielleicht daraus zu erklären, daß die Autoren gefühlt haben, daß man von manchen uns bis heute nicht vollständig durchsichtigen Vorgängen, z. B. bei der normalen physiologischen Knochenentstehung, am ehesten auf dem Umwege über die Klärung pathologischer Abläufe, d. h. auf unseren Fall angewandt: über die Aufklärung des pathologischen Vorganges der Osteogenesis imperfecta, ein klares Bild gewinnt. So ist die pathologische Anatomie der Osteogenesis imperfecta und ganz besonders die Klärung ihrer Aetiologie zwar von geringer praktischer Bedeutung, aber von eminenter theoretischer Wichtigkeit. Und deshalb hat dieses Krankheitsbild auch immer den pathologischen Anatomen viel mehr interessiert als den Kliniker.

In der Zeit vor 1840 und zum großen Teil auch noch später wurden verschiedene Fälle von Mikromelie oder Kurzgliedrigkeit beschrieben, die wir auf Grund unserer heutigen Kenntnisse ohne weiteres eindeutig unter Osteogenesis imperfecta oder Chondrodystrophia foetalis einreihen können, die aber damals verschiedene Deutung fanden.

Sie wurden durchweg unter der Bezeichnung foetale Rachitis oder foetaler Kretinismus veröffentlicht. Schuldig an diesen Verwechslungen waren hauptsächlich die Merkmale des disproportionierten Zwergwuchses, der manchen mikromelen Wachstumsstörungen eigen ist und dem bei manchen Rachitikern beobachteten ähnelt. „Während es sich bei diesen seit langem genau bekannten Affektionen um eine charakteristische Allgemeinerkrankung der ersten Kindheit handelte, mit vorwiegender Beteiligung des Skeletts, wie z. B. bei Rachitis, welche gesund geborene Individuen befiel, trugen alle Beobachtungen über sog. „foetale Rachitis“ von jeher sporadischen Charakter, d. h. es handelte sich um angeborene pathologische Raritäten, die sich aus aller Herren Länder rekrutierten.“ (Brüning-Schwalbe.)

Schon früh hatte man in Frankreich das Unbefriedigende dieser Erklärungsweise erkannt (Guersant 1843), aber der erste, der 1845 die Osteogenesis imperfecta als eine besondere Krankheit erkannt, sie damit gegen den trotz dieser Erkenntnis noch lange bestehen bleibenden Begriff der foetalen Rachitis abgegrenzt hatte und von dem auch der Name dieser foetalen Knochenerkrankung stammt, war der Holländer Vrolik.

Es ist bisher häufig versucht worden, diesen Namen durch einen anderen zu ersetzen, aber solche Bemühungen dürften wohl keinen Erfolg haben, bevor wir nicht über die Aetiologie dieser Krankheit Bestimmtes wissen. Denn es ist doch sicherlich besser, wenn die Bezeichnung einer klar und eindeutig

morphologisch definierten Krankheit auf ebendiesem morphologisch-anatomischen Hauptsymptom basiert, als auf der noch bis heute mehr oder weniger dunkeln Aetiologie. Schon kurze Zeit nachher sprachen Gurlt und Sänger (1857) auf Grund mikroskopischer Untersuchungen der Bezeichnung foetale Rachitis jede Berechtigung ab. Und heute ist es eine von fast niemand mehr bestrittene Tatsache, daß es eine foetale Rachitis, d. h. eine mit der Geburt vollständig abgeheilte, mit allen für die postuterin abgelaufene Erkrankung charakteristischen makro- und mikroskopischen Befunden gar nicht gibt. Die Feststellungen Gurlts und Sängers scheinen allerdings nicht genügend beachtet worden zu sein — oder aber sind sie später wieder in Vergessenheit geraten — denn es wurden von verschiedenen Autoren Versuche unternommen, die beiden Haupttypen foetaler Skeletterkrankungen mit dem Namen Rakitis und einem angehängten Attribut z. B. annularis, Pseudorachitismus oder ähnlichen Benennungen zu bezeichnen. So haben noch im Jahr 1881 u.ff. Kassowitz, Schwarz, Feyerabend u. a. eine foetale Rachitis für möglich gehalten, obwohl Virchow schon geschrieben hatte, daß am histologischen Präparat gar keine Aehnlichkeit zwischen beiden Erkrankungen zu finden sei, wenn er auch das Vorkommen foetaler Rachitis als denkbar bezeichnet hatte, eine Ansicht, die hauptsächlich durch die 1889 fast gleichzeitig erschienenen Arbeiten von Kirchberg und Marchand über Mikromelia malacia und von Stilling über Osteogenesis imperfecta ins Wanken gebracht wurde. Dieses ständige Hin und Her wird verständlich, wenn man bedenkt, daß Osteogenesis imperfecta noch immer Dinge umfassen sollte, die gar nicht zu ihr gehörten und deren endgültige Abgrenzung Kaufmann vorbehalten war, der durch seine 1892 erschienene für die pathologische Anatomie und anatomische Bezeichnung aller dieser Fälle grundlegende Arbeit der Lehre von der foetalen Rachitis den endgültigen Todesstoß versetzt hat. Gestützt auf seine genauen mikroskopischen Untersuchungen teilte er das Gebiet dieses ganzen, von Klinikern trotz allem teilweise bis heute mit „foetaler Rachitis“ oder zum mindesten mit „sog. foetaler Rachitis“ bezeichneten Krankheitskomplexes unter zwei Namen auf, unter die Osteogenesis imperfecta (Vrolik) einerseits und die Chondrodystrophia foetalis andererseits, eine Bezeichnung, die von ihm stammt und die er in drei Untergruppen zerlegt wissen will: die Chondrodystrophia foetalis hypoplastica, malacica und hyperplastica.

Und es läßt sich die Tatsache, daß diese beiden wesensverschiedenen und, wie Sumita später gezeigt hat, geradezu gegensätzlichen foetalen Knochenerkrankungen früher unter einem Sammelnamen, der foetalen Rachitis, geführt wurden, lediglich daraus erklären, daß frühere Untersucher immer nur das beiden gemeinsame makrospische Bild der Kleingliedrigkeit im Auge hatten, obwohl doch die Kurzgliedrigkeit bei der Osteogenesis imperfecta und Chondrodystrophia foetalis nur eine Hemmungsbildung, eine quantitative Anomalie darstellt, die von der echten Mikromelie, die gelegentlich auch mit Phokomelie bezeichnet wurde, und die eine echte Mißbildung darstellt, als einer qualitativen Anomalie streng hätte geschieden werden müssen.

Dieser neue Dualismus, Chondrodystrophia foetalis einerseits und Osteogenesis imperfecta andrerseits hat sich nun bis heute gehalten und ist auch durch alle neueren Untersuchungen nur insoweit geändert worden, als Looser (1905) unter dem Begriff Osteogenesis imperfecta auch noch die bis dahin als Osteopsathyrosis idiopathica beschriebenen Krankheitsbilder eingereiht wissen wollen, weshalb er eine Unterteilung der Osteogeneis imperfecta in Osteogenesis imperfecta congenita und tarda vorschlug, Attribute, die allerdings von Sumita als ganz überflüssig, ja sogar irreführend abgelehnt wurden, obwohl er sich, von dieser Spezialfrage abgesehen, energisch für die

Berechtigung der Looser'schen Identifizierung von Osteogenesis imperfecta und Osteopsathyrosis idiopathica einsetzt. Auch K. H. Bauer, der 1920 den ganzen Fragenkomplex nochmals eingehend beleuchtete, kommt zu dem Resultat einer Identität von Osteogenesis imperfecta und Osteopsathyrosis idiopathica, während Axhausen, Recklinghausen, Nicklas, Bamberg, Huldschinsky und J. Fischer nicht alle Fälle von Osteopsathyrosis idiopathica auf einen einheitlichen Krankheitsprozeß wie die Osteogenesis imperfecta zurückgeführt sehen wollen. Immerhin findet man im neuesten Schrifttum (s. Dietrich) mehr Anhänger der Anschauung Looser's, doch drückt sich auch Kusnezoff wieder sehr vorsichtig aus.

Wenn man also von den congenital-luischen Knochenveränderungen, die eine Krankheit sui generis bilden, absieht, nimmt man heute zwei Arten von foetalen Knochenerkrankungen an, die zwar rein makroskopisch gegenseitig ein ähnliches Bild machen und eine, wenn auch beschränkte äußere Aehnlichkeit mit der echten Rachitis aufweisen, die aber doch bei genauerer, vorzüglich mikroskopischer Untersuchung in ihrer pathologisch-anatomischen Erscheinung genügend eindeutig charakterisiert erscheinen.

Weniger klar ist die formale Genese für die beiden Krankheitsgruppen und „die kausale Genese ist heute eigentlich ebenso dunkel wie vor 50 Jahren" (Biebl 1924).

Die makroskopischen Befunde bei der Osteogenesis imperfecta sind im allgemeinen ziemlich einheitlich. Fast immer werden die Maße der Körperlänge als normal, die Kopfmaße als annähernd normal, dagegen die Abmessungen der Extremitäten als auffallend kurz, besonders kurz die der Unterarme und Unterschenkel, mit zahlreichen Brüchen, besonders an den Extremitäten und Rippen, oft sogar mehrere an einem Knochenstück, angegeben. Der Kopf fühlt sich, wie es Scholz bei seinem Fall ausgedrückt hat, wie ein „Säckchen mit zerbrochenen Eierschalen" an. Sumita gibt bei seinem Fall 6 die Schädelbasis als so weich an, daß sie ohne Schwierigkeit mit dem Messer durchschnitten werden konnte. In einigen Fällen wird die Schädeldecke als vollständig häutig beschrieben. Wenn Schädelknochen bei der äußeren Untersuchung als vorhanden nachgewiesen werden, werden sie als weich und dünn und die Fontanellen als groß bezeichnet. Frakturen werden oft schon bei der bloßen Untersuchung an den Extremitäten und Rippen gesetzt. Bei Bauers Fall brachen die Extremitäten wie ein Zündhölzchen. Beim überlebenden Kind entstehen Fracturen schon durch den Muskelzug, ja durch das Umwenden im Bett von einer auf die andere Seite. Aber fast in allen Fällen sind Frakturen schon intrauterin vorhanden gewesen, waren sogar häufig bei der Geburt schon abgeheilt, was durch die Verkrümmungen und Knickungen der Knochen mit ihren häufigen Kallusbildungen evident wird. Und dieser Befund ist so charakteristisch für die Osteogenesis imperfecta, daß ihn v. Recklinghausen, der die Postulate für die Diagnosenstellung Osteogenesis imperfecta besonders scharf formuliert hat, für eine conditio sine qua non ansieht. Er verlangt erstens, daß sich die Brüche und Sprünge am Skelett wiederholt haben, zweitens ihr Auftreten im frühesten Lebensalter, ihren Beginn schon während des intrauterinen Lebens, drittens solche Strukturverhältnisse der Knochen, welche die Spontaneität des Bruches der Knochensubstanz verständlich machen. Es gibt übrigens einige Autoren, die diese zweite Bestimmung, Beginn der Frakturen schon während des intrauterinen Lebens, gestrichen haben möchten, weil gerade bei solchen Fällen von Osteogenesis imperfecta — der früheren Osteopsathyrosis idiopathica — die ein höheres Lebensalter erreichen, dieser Nachweis ganz besonders schwierig, ja manchmal, wenn die Anamnese nicht mit genügender Genauigkeit erhoben werden kann, vollständig unmöglich ist.

Dies ist in ganz groben Zügen der durchschnittliche makroskopische Befund. Extreme nach beiden Richtungen, sowohl in Richtung auf sehr weitgehendes, (einer der Fälle Bauers) oder gar vollständiges Fehlen jeglicher Knochenbildung einerseits (der zweite Fall Haubachs/Sievers', der allerdings von Biebl als Osteogenesis imperfecta abgelehnt wird) oder in Richtung aufs Normale andererseits (zweifelhafte Fälle von Osteogenesis imperfecta tarda Looser) kommen jedoch auch vor.

Bei den histologischen Befunden variieren die Beschreibungen ein wenig, doch sind sich fast alle Autoren — vielleicht mit Ausnahme von Bauer — dahingehend einig, daß Abweichungen vom Normalen fast lediglich am knöchernen Skelett, nicht aber an den knorpeligen Teilen zu sehen sind. Dementsprechend sind Knorpelwucherung und Knorpeleinschmelzung sowie die enchondrale Ossifikation fast nirgends als wesentlich gestört beschrieben; dagegen ist in keinem einzigen Fall eine regelmäßige Anlagerung junger Knochensubstanz an die verkalkte Knorpelgrundsubstanz gefunden worden. Diese ist allerdings öfters mit Osteoblasten bedeckt und zeigt außerdem normale, nach einigen auch gesteigerte Resorptionserscheinungen, aber zu der Ausbildung normaler, zusammenhängender Knochenbälkchen kommt es nirgends.

So bildet mangelhafte Knochenappostion bei physiologischer (Buday, Stilling, Looser) oder gar gesteigerter (Scheib, Harbitz, Kaufmann, Dieterle) Knochenresorption ein Charakteristikum für Osteogenesis imperfecta.

Das häufige Auftreten von Fasermark statt des normalen, zellreichen Lymphoidmarks, was manche früheren Autoren in einen kausalen Zusammenhang mit der ungenügenden Knochenanbildung bringen wollten, wird von den neuesten Autoren als etwas durchaus Sekundäres angesehen, das mit der mechanischen Höherbeanspruchung des Markes wegen des weitgehenden Versagens des Knochens in statischer Hinsicht, besonders an den Frakturstellen zwanglos erklärt werden könne.

Am meisten gestört ist die periostale Verknöcherung, was naturgemäß an der Corticalis der Röhrenknochen und des Schädeldaches am deutlichsten wird. Eine zusammenhängende Corticalis fehlt häufig. Kleine splittrige Knochenbälkchen machen die Diaphyse der Röhrenknochen aus. Darauf basiert die in Frankreich übliche Bezeichnung: Dysplasie periostale. Da bei einem Fehlen der Corticalis sich die Bedingungen, die am normalen Knochen den systematisch-architektonischen Aufbau der Bälkchen bedingen, die statischen Einflüsse der Zug- und Druckkräfte, naturgemäß nicht einstellen können, weil ja gar kein kontinuierliches System vorhanden ist, an dem durch die sonst richtunggebend wirkenden Spannungslinien eine mit gutem statischem Nutzeffekt arbeitende Struktur sich bilden kann, liegen bei der Osteogenesis imperfecta, während sonst die Bälkchenlagerung entsprechend den Spannungslinien eine ökonomische Verwendung des Materials bis zu einem Höchstmaß der Ausnützung gewährleistet, die Bälkchen planlos im Knochenmark und erreichen damit nicht einmal die geringe Wirkung, die bei richtiger architektonischer Anordnung auch mit den wenigen Bälkchen zu erzielen wäre, was natürlich zu einer weiteren Vergrößerung der Möglichkeit von Frakturen führt.

Die älteren Autoren versuchten, wie gesagt, die Fälle von Osteogenesis imperfecta, die sie beschrieben, als foetale Form der Rachitis zu betrachten. Marchand und Axhausen faßten die Osteogenesis imperfecta sogar als angeborene Osteomalacie auf. Später verlegte Buday den primären Vorgang in das fibröse Knochenmark, das nicht imstande sei, normale Osteoblasten zu bilden. Auch v. Recklinghausen sah das Knochenmark als die primäre Ursache an. Doch vermutete er (und nach ihm in etwas anderer

Form Kardamatis und Kusnezoff) das Gegenteil von Buday. Er hält das Knochenmark für das „excedierende Gewebe". Die Minderwertigkeit der Osteoblasten sei erst etwas Sekundäres. Harbitz hält die mangelhafte Knochenbildung in Verbindung mit einer vergrößerten Resorption der Knochensubstanz für das Wesentliche; Nicklas dagegen eine konzentrische Atrophie, hervorgerufen durch Mangel an Knochenapposition bei normaler Resorption. Doch bleibt er mit dieser Ansicht allein, da ja hierbei alle Bestandteile des Knochens, normal zusammenhängend, nur in verkleinertem und schmälerem Maßstab vorhanden sein müßten.

M. B. Schmidt sieht die Hauptursache im „Fehlen deutlicher Osteoblasten oder einer geringen Knochenproduktion von seiten der vorhandenen." Und diese Ansicht, die sich wie die vorhergehende, eng an das im Mikroskop sichtbare Bild anschließt, wird erst von Kaufmann dahingehend erweitert, der ein Vitium primae formationis der knochenbildenden Elemente vermutet. Bauer versucht, diese Theorie noch weiter auszubauen, indem er in der Osteogenesis imperfecta sogar eine „in der Dysfunktion aller Grundsubstanz liefernden Zellelemente sich äußernde Systemerkrankung sämtlicher Stützgewebe" erkennen will. Bei fast allen diesen Autoren merkt man, ob sie es nun so deutlich aussprechen wie Kaufmann, Bauer oder Aschoff oder ob sie sich damit begnügen, ihre Befunde zu schildern, ohne weitgehende Schlüsse daraus zu ziehen, daß sie an eine Mißbildung des knochenbildenden Systems denken. Es ist dies die eine Richtung, in der die Sache nach der Aetiologie der Osteogenesis imperfecta geht. Vertreter der anderen ist vor allem Biebl, der auf Grund seiner Zahnbefunde eine periodisch auf die gesund angelegten knochenbildenden Elemente wirkende Schädlichkeit annehmen zu müssen glaubt und in Hildebrand, Dietrich, Lindemann, Nicklas und Stölzner in gewissem Sinn Vorläufer gehabt hat. Hildebrandt dachte schon 1899 an eine toxische Schädigung der Osteoblasten. Dietrich streift die Möglichkeit einer pluriglandulären Insuffizienz der inkretorischen Organe, Nicklas und Lindemann denken an Stoffwechselstörungen und Stölzner, der bei experimentellem Kalkmangel ähnliche Verhältnisse an seinen Versuchstieren sah, glaubt hieran denken zu müssen.

Um es also nochmals klar gegenüber zu stellen: Einerseits primäre Mißbildung des knochenbildenden Systems, andrerseits unbekannte Schädlichkeit sind heute die meist verfochtenen Ansichten.

Bauer hat als erster einen Zahn bei seinem Fall von Osteogenesis imperfecta (1920) mikroskopisch untersucht. Er weist ganz kurz darauf hin, daß die epithelialen Anteile der Zahnanlage normal, die von der Pulpa abstammenden aber verändert seien, dergestalt, daß die eine regelmäßige epithelartige Anordnung vermissen lassenden Odontoblasten weder Tomes'sche Fasern noch auch dementsprechend ein normales Dentin bilden könnten. Einen wesentlich breiteren Raum hat Haubach in seiner Dissertation 1921 seinen Zahnbefunden eingeräumt. Er fand in seinem ersten Fall normalen Beginn der Dentinbildung, der von drei Perioden verschieden guter Dentinbildungsfähigkeit der Odontoblasten gefolgt wird. Doch scheint auch er nur je einen entsprechenden Zahn im Ober- und Unterkiefer untersucht zu haben. Seinen zweiten Fall, bei dem an einem siebenmonatigen Foetus bei normal ausgebildetem Dentin jede Spur einer Knochenbildung fehlte, möchte ich mit Biebl überhaupt nicht als Osteogenesis imperfecta auffassen. Kratzeisen konnte 1923 eine wesentliche Abänderung in der Zahnentwicklung nicht feststellen.

Biebl hat 1925 zuerst systematisch in seinen zwei Fällen eine ganze Reihe von Zähnen untersucht. Seine Befunde an Frontzähnen sind ähnlich den von Haubach (Fall 1) und Bauer erhobenen. Das Dentin dieser Frontzähne bietet, von einem Mantel normalen Dentins abgesehen, viel schwerere patho-

logische Veränderungen als das der später angelegten Zahnanlagen. Ein Praemolar (gemeint ist wohl der erste Milchmolar) weist ebenfalls normal begonnene Dentinbildung auf, die aber bald versagt hat. Nichts Pathologisches bieten bei ihm die hinteren Zähne (wohl die zweiten Milchmolaren) bei denen die Verkalkung normal begonnen hat; ebensowenig die Pulpen der späteren Ersatzzähne, deren Anlagen noch keine Verkalkung zeigen. Adolff untersuchte Zähne von Vater und Sohn, die beide an Osteogenesis imperfecta tarda litten. Die untersuchten Zähne waren beinahe oder ganz schmelzlos und zeigten bernsteinähnliche Durchsichtigkeit. Das Dentin wies wenige und unregelmäßige Dentinkanälchen auf. Jeckeln fand bei einem untersuchten Schneidezahn ähnliche Schichtung wie Biebl, doch läßt bei ihm auch schon die äußerste gut verkalkte Dentinschicht die durch die Dentinkanälchen hervorgerufene Streifung vermissen. An seiner Molaranlage fehlten pathologische Veränderungen.

Da nun diese unter sich nicht sehr stark abweichenden Befunde eine sehr verschiedene Deutung gefunden haben, verlohnt es sich wohl der Mühe, an weiterem Material Untersuchungen anzustellen, dahingehend, für welche der beiden Haupttheorien: Konstitution oder Noxe mehr spräche.

Die Krankengeschichte des Falles, (der mir von Herrn Prof. Dr. Dietrich freundlichst zur Bearbeitung überlassen wurde und den ich unter gütiger Anleitung von Herrn Priv.-Dozent Dr. Nordmann bearbeiten durfte) einzusehen, hatte ich in der hiesigen Universitäts-Frauenklinik Gelegenheit. Die Anamnese der Mutter des Kindes, einer 27jährigen Primi-para bietet ebensowenig Besonderes, wie ihre Familienanamnese. Sie ist eines eingeklemmten Gallensteins wegen 1925 operiert worden, sonst nie krank gewesen. Während der Gravidität zeigten sich keinerlei Beschwerden, nur ließ der Appetit zu wünschen übrig. Die Patientin soll wenig frisches Obst in dieser Zeit zu sich genommen haben. Auch der Geburtsverlauf war vollständig normal. Wa.-R. der Mutter und des Nabelschnurbluts war negativ. Das Blut der Mutter wurde auf seinen Ca-Gehalt untersucht, der mit 10,3 mg in 100 ccm als normal gefunden wurde. An der Placenta fiel starker Blutreichtum der Zotten und reichliche Syncitialsprossungen auf. Im intravenösen Raum war reichlich Blut: Kalkablagerungen fanden sich keine. An einer Stelle war eine größere Stammzotte von Kalkinkrustation bedeckt und auch in der Bezidua waren hier und da Kalkeinlagerungen zu sehen.

Das Kind, ein lebensfrisches Mädchen, war bei der Geburt etwas cyanotisch, fing aber bald zu schreien an. Auffallend war die „natürliche" Haltung des Kindes. Beide Oberarme lagen gebeugt auf der Brust. Die unteren Extremitäten schienen im Hüftgelenk luxiert zu sein und lagen so auf dem Bauch, daß die beiden äußeren Fußränder mit zu einander gekehrten Fußsohlen dem Bauche anlagen. Die Beugeseiten der unteren Extremitäten sowie die Vulva waren also zu sehen. Die Augen waren ziemlich dichtstehend, Vorhandensein einer Struma nicht absolut sicher, Schultergürtel und Wirbelsäule ohne Besonderheiten. Arme und Beine waren sehr dickwulstig, am rechten Unterarm etwa in der Mitte war noch eine weitere, in der Beugeseite verlaufende, tiefe Falte zu sehen, ähnlich der Ellenbeuge; hier waren beide Unterarmknochen frakturiert. Am linken Unterarm fand sich — hier ohne Fraktur — eine gleiche Falte. Abnorme Beweglichkeit beider Oberschenkel sowie starkes Knirschen deuteten auch hier auf Frakturen. Beide Unterschenkel waren bei ebenfalls abnormer Beweglichkeit nach vorne gekrümmt und wiesen alte und frische Frakturen mit Kallusbildung auf. Die Füße zeigten keine polsterartigen Verdickungen. Auch hier ließ sich keine auffallende Verkürzung der Extremitäten feststellen.

Das Kind bekam neben seiner Nahrung sieben Tage lang dreimal täglich einen Tropfen Vigantol und starb am achten an Bronchopneumonie.

Die Untersuchung des mir vorliegenden Bänder-Knochenpräparates bestätigt weitgehend den ersterhobenen Befund. Ueber den Schädel wäre noch aus dem Sektionsprotokoll zu entnehmen: Nach sorgfältiger Freipräparation des Skeletts von allen Weichteilen, die nur mit großer Mühe an den Gliedmaßen möglich war und leicht zur Verletzung der Rindenschicht führte, ließen sich am Schädeldach einige größere Knochenplatten erkennen, entsprechend den Stirnhöckern, dem linken Scheitelhöcker, sowie den Hinterhauptsbeinen. Dazwischen fanden sich zahlreiche, kleine, unregelmäßige Knochenplättchen, eingelagert in eine dünne, bindegewebige Schädelkapsel. Die Schädelbasis war regelmäßig ausgebildet, eine Verkürzung im Verhältnis zu dem kleinen Kopf war nicht erkennbar. Jochbein und Oberkiefer waren ausgebildet, fest, leicht brüchig. Der Zahnfortsatz im Ober- und Unterkiefer bildete eine schmale und weiche Leiste. Die inneren Organe wiesen bei der Sektion durchweg regelmäßige Lage und Ausbildung auf. Die Schilddrüse war gut ausgebildet, Thymus nicht vergrößert. Die oben angegebenen Extremitätenbefunde des lebenden Kindes erwiesen sich bei der Sektion im ganzen als richtig.

Es handelt sich also ganz einwandfrei um einen Fall von Osteogenesis imperfecta.

Da die Verhältnisse am Skelett hinreichend geklärt scheinen, bildeten den Kernpunkt meiner eigenen Untersuchungen, die bei der Osteogenesis imperfecta auftretenden Veränderungen am Zahnsystem. Die linke Unterkieferhälfte ohne den mittleren Schneidezahn wurde in einzelne Stücke zerschnitten, entkalkt und in Celloidin eingebettet. Einige zur Probe mit verschiedenen Farben gefärbte Schnitte zeigten, daß eine von mir noch etwas modifizierte Thioninfärbung nach Schmorl sowie die gewöhnliche Haemotoxylin-Eosinfärbung die besten Bilder lieferte. Die den Unterkiefer bildenden, schmalen, größtenteils zusammenhängenden, aber infolge ihrer Kleinheit zahlreicher als im normalen Vergleichspräparat vorhandenen Knochenbälkchen zeigen durchaus nicht das gewohnte Bild einer gleichmäßig gefärbten, regelmäßig mit Knochenkörperchen durchsetzten lamellären, oder wie man beim kindlichen Knochen erwarten müßte, faserigen Knochenstruktur. Man hat vielmehr den Eindruck, wie wenn ein moderner Maler — sit venia verbo — mit Aquarellfarben einen Himmel zu malen versucht hätte, so haben verschiedene Bezirke der Knochenbälkchen die Farbe verschieden stark angenommen. Dieses Bild einer ungeregelten Verkalkung, das die wolkigen, scholligen Bälkchen aufweisen, wird noch verstärkt durch häufige Einschlüsse von Zellen, die größer als die gewöhnlichen Knochenkörperchen sind und von ganzen Zellhaufen. Osteoblasten, die sich in Säumen um die Bälkchen anordnen, sind nirgends zu finden, kaum daß man hier und da mal einzelne Zellen den Bälkchen so angelagert findet, daß man sie als Osteoblasten deuten kann. Auch Osteoklasten sind nur ganz vereinzelt aufzufinden. Das Mark ist nicht abnorm zahlreich, enthält aber auch zu wenig Fasern, um die Bezeichnung Fasermark zu rechtfertigen.

Die Zahnscherbchen sind makroskopisch alle etwas kleiner, als Vergleichspräparate von einem normalen Neugeborenen.

Von den nichtverkalkten Anteilen des Schmelzorgans, äußere Schmelzzellen, Schmelzpulpa und innere Schmelzzellen, ist relativ wenig erhalten geblieben, da der Unterkiefer zur Zeit der Fixierung bereits etwas maceriert war. Es ist dies aber auch nicht sehr wichtig, da sich bis jetzt sämtliche Autoren darüber einig sind, daß das gesamte Schmelzorgan als Ektoderm-Abkömmling absolut nichts Pathologisches darbietet und alles, was von dem

schmelzbildenden Organ und von dem eigentlichen Schmelz in den einzelnen Schnitten zu sehen ist, bestätigt diese Befunde voll und ganz.

Ganz anders dagegen das Dentin. Es weist schwere pathologische Veränderungen auf, die aber an den einzelnen zur Untersuchung gelangten Zähnen wieder unter sich verschieden sind.

Das Dentin des 2. Schneidezahnes (s. Abb. 1 u. 2) läßt deutlich acht Schichten unterscheiden.

Abb. 1.

Die dem Schmelz nächst gelegene Schicht zeigt eine Struktur, die von dem Dentin der Vergleichspräparate sich nicht unterscheidet. Die Schichten sind basiswärts — schon wegen des Schmälerwerdens des Dentinstreifens und der dadurch bedingten schwierigeren Unterscheidungsmöglichkeit nicht mehr so scharf auseinanderzuhalten. Die zweite Schicht ist ziemlich breit, weist aber im Gegensatz zu der durch die Dentinkanälchen hervorgerufenen Radiärstrahlung der ersten Schicht höchstens noch Andeutungen hiervon auf. Diese Dentinkanälchen liegen aber durchaus nicht in einer Ebene, sondern erscheinen vollständig windschief, wie durcheinander gewirbelt. Die Grenzlinien der einzelnen Schichten sind ziemlich unvermittelt und gerade. Stellenweise findet sich allerdings auch die bogige Begrenzung, die bei den meisten früheren Beschreibern ein Charakteristikum gebildet zu haben scheint. Die Spitze des Dentins der Schneidezahnanlage weist an einer Stelle (die auf dem photographierten Schnitt nicht zu sehen ist) ein dem Verkalkungsmodus nach der zweiten Schicht angehörendes kugeliges Gebilde auf, dessen endgültige Verkalkung wohl ein

Bild geliefert hätte, wie es Adloff in seinem Fall als Kalksphärolith beschrieben hat. Die nun folgende dritte Schicht ist zusammen mit der fünften die schlechtest verkalkte des ganzen Dentins, während ein schmaler Streifen dazwischen, der als 4. Schicht imponiert, einen wenn auch nur wenig besser verkalkten Eindruck macht. Auf Schicht 6, relativ gut verkalkt und ziemlich breit, folgt die wieder fast kalklose 7. und Anfänge einer wieder besser verkalkten 8. Die Verkalkung ist in Schicht 2 bis 8 soweit überhaupt vorhanden,

Abb. 2.

schollig, krümelig und unregelmäßig. Dentinkanälchen sind im besten Fall noch angedeutet. In den schlecht verkalkten Schichten sind Massen von eingeschlossenen Zellen und Zellkernen, ja sogar an einzelnen Stellen anscheinend hyalin veränderte Kapillarstücke mit Erythrozyten zu sehen. Dieses Bild zeigt das ganze Dentin: es ist nicht wie bei den meisten früher beschriebenen Fällen auf die Spitze beschränkt, wenn es auch hier besonders deutlich ist. Von einer nach Art der Odontoblasten angeordneten Zellschicht findet sich keine Spur, auch nicht in den basalen Teilen der Zahnanlage. Zwischen der letzten Dentinschicht und der sehr stark hyperämischen mit Unmengen von Rund- und Plasmazellen durchsetzten faserreichen Pulpa finden sich keine Zellen, die sich in der Form von den anderen Pulpazellen unterscheiden. Lediglich eine etwas zellärmere Zone, die der letzten Dentinschicht parallel läuft, weist darauf hin, daß die von diesem Streifen dentinwärts gelegenen Zellen, die allerdings zum Teil an Tomes'sche Fasern erinnernde Ausläufer besitzen, einmal Odontoblasten dargestellt haben.

Das Dentin des Eckzahnes (s. Abb. 3), dessen Zahnscherbchen etwa halb so groß ist wie das des Schneidezahns, läßt ebenfalls eine Schichtung erkennen, aber lange nicht so scharf abgesetzt, wie bei diesem.

Der dem Schmelz zunächst liegende schmale Streifen besitzt wenig, Schicht 2 etwas bessere, globuläre, Schicht 3 wieder geringere und die breiteste

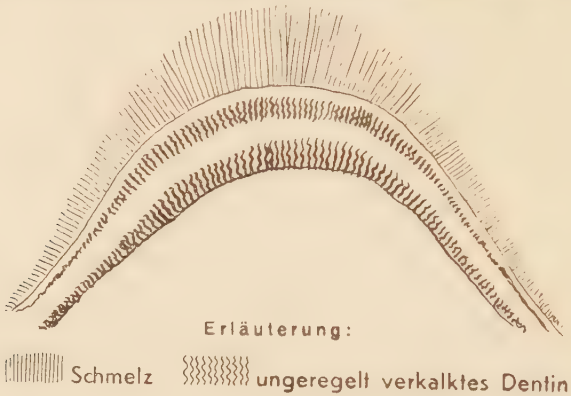

Abb. 3.

Schicht 4 gute, aber ebenfalls ganz unregelmäßige Verkalkung. Deutliche Odontoblastenreihe fehlt auch hier, doch zeigt die zellreiche Pulpa keine erweiterten Gefässe.

Die Reihenfolge der Dentinschichten bei der Anlage des 1. Milchmolaren (s. Abb. 4) sind: Erstens breite, geringe Radiärstrahlung aufweisende, gut

Abb. 4.

verkalkte Zone. Zweitens und viertens: Schichten, die Kalkmangel zeigen, drittens wieder bessere Verkalkung aufweisender schmaler Streifen, während in Schicht 5 eine eben angefangene Zone besserer Verkalkung durch den Tod unterbrochen scheint.

Im ganzen betrachtet, kann man dem Dentin dieses Zahnes noch am besten von allen den Namen Zahnbein geben, da es wenigstens noch einigermaßen eine an Zahnbeinkanälchen erinnernde Streifung erkennen läßt. Odontoblasten sind auch hier nicht als solche erkennbar. Pulpa zellreich, sonst ohne Besonderheiten.

Ein ganz ähnliches Bild im ganzen bietet die Anlage des zweiten Milchmolaren (s. Abb. 5).

Abb. 5.

Die erste schmälere Schicht ist ebenfalls verhältnismäßig gut, die zweite und vierte breitere, schwächer verkalkt, die dazwischen liegende dritte lediglich durch etwas stärkere Verkalkung angedeutet und eine beginnende fünfte zeigt auch wieder etwas mehr Verkalkung.

Die Anlage des 1. bleibenden Molaren, von dem bei der Geburt ein Höckerscherbchen im allgemeinen Verkalkung aufzuweisen pflegt, zeigt noch keine solche. Auch beim 2. Milchmolaren sind die einzelnen Scherbchen noch nicht verschmolzen, wie das zu erwarten gewesen wäre. Wie schon oben erwähnt, sind die Zahnscherbchen durchweg etwas kleiner, als Vergleichspräparate von einem normalen Neugeborenen. Ob diese Differenz, die unter Berücksichtigung der Angaben Röses ca. 30 % beträgt, noch innerhalb der Variationsbreite liegt, vermag ich nicht zu entscheiden.

Zusammenfassend läßt sich sagen: Der Schneidezahn ist der einzige Zahn, von dessen Zahnbein wenigstens ein Teil eine Struktur besitzt, daß es, auch aus dem Zusammenhang herausgerissen, im Mikroskop als Dentin zu erkennen wäre, was man von allen übrigen nicht behaupten kann. Außerdem weist das Dentin der einzelnen Zahnanlagen eine Anzahl von Schichten auf, deren Zahl je nach dem Alter verschieden ist, und zwar sind es desto mehr Schichten, je früher der Zahnkeim angelegt wurde.

Diese Befunde zwingen nun zu der Folgerung, daß die Dentinbildung an dem untersuchten Schneidezahn zunächst normal begonnen, aber durch Veranlassung irgend einer uns bis jetzt unbekannten Schädlichkeit aufgehört hat. Von da ab wurde nur noch mehr oder minder verändertes Dentin abgeschieden, während an den übrigen Zähnen von vornherein pathologisch verändertes Dentin angelagert wurde.

Da es nun für die formale Genese von größtem Interesse ist, den Zeitpunkt, in dem diese unbekannte, die Odontoblasten treffende Schädlichkeit erstmalig aufgetreten ist, festzulegen, möchte ich diesen Zeitpunkt für meinen eigenen Fall mit Hilfe der sehr guten Arbeit R ö s e s : „Ueber die Entwicklung der Zähne des Menschen" zeitlich fixieren. Da die Anlagen von Eckzahn und Molaren bereits kein gutes Dentin mehr zeigen, dagegen der Schneidezahn noch einen schmalen Streifen aufweist, muß der gesuchte Zeitpunkt zwischen 20. und 24. Embryonalwoche liegen. (In der 20. Embryonalwoche fängt nämlich die Dentinbildung im Milchschneidezahn an, während Eckzahn und Milchmolaren damit etwa in der 24. Embryonalwoche beginnen). Es stellt dieses Ergebnis einen mittleren Wert dar zwischen der Annahme F i s c h e r s, der das Auftreten der Krankheit nicht vor dem 6. Embryonalmonat angesetzt wissen will und den Ansichten der meisten früheren Untersucher, die sich übrigens meist sehr ungenau und verschwommen ausdrücken, oder, wenn sie genauere Angaben machen, einen viel früheren Zeitpunkt (L e g r y : vor dem 3. Embryonalmonat oder D i e t e r l e : beim Beginn der eigentlichen Ossifikation) ins Auge fassen. Jedenfalls deutet aber die Verschiedenheit in den Zahnbefunden der einzelnen Autoren darauf hin, daß von Fall zu Fall ein großer Spielraum angenommen werden muß, in dem die Schädlichkeit erstmalig auftrat. Der von diesem Zeitpunkt an auftretende Wechsel zwischen guter und schlechter Verkalkung legt die Vermutung nahe, daß diese Schädlichkeit in bestimmten Intervallen periodisch gewechselt habe. Auch D i e t r i c h betont, daß man, wenn man die Identifizierung von Osteopsathyrosis idiopathica und Osteogenesis imperfecta als berechtigt anerkennt, hierdurch zu dem Schluß gelangen wird, daß man das Auftreten der Krankheit, — oder mindestens ihr Erkennbarwerden — zu sehr verschiedenen Zeiten annehmen muß.

Wie schon früher erwähnt, ist am umstrittensten und trotz eifrigster Bemühung bis heute noch ziemlich ungeklärt die Frage nach der Aetiologie der Osteogenesis imperfecta.

Am ehesten kommen wir wohl per exclusionem zu brauchbaren Resultaten, indem wir nämlich zuerst die zur Diskussion stehenden aetiologischen Momente kritisch betrachten und die abgetanen aussondern; unter den verbleibenden die relativ am meisten befriedigenden zu finden, soll am Schluß versucht werden. Am leichtesten auszuscheiden sind die Vermutungen der älteren Autoren, die sich mit Osteogenesis imperfecta beschäftigt haben. So ist wohl die Lues der Eltern (V r o l i k) und die der Mutter (H e n k e l) ebenso wenig zur Klärung des aetiologischen Momentes verwertbar, wie der Fall S c h e i b, bei dem die Mutter blöde, der Vater Idiot war. Dasselbe gilt für den Fall M i c h e l, bei dem der Vater Epileptiker war, da alle diese Fälle Ausnahmen darstellen. Ebenso wurde die Annahme H i l d e b r a n d t s, der durch vermeintliche Nekrosen zu der Vermutung geführt wurde, daß durch stärkere Einwirkung irgend einer Schädlichkeit, die im Blute kreise und deren geringere Einwirkung die Bildung von Knochensubstanz verzögere, Nekrosen erzeugt würden, schon von S c h m o r l und später von M i c h e l mit dem Hinweis zurückgewiesen, daß das Fehlen dieser Nekrosen in den übrigen Fällen sie in das Gebiet der accidentellen Prozesse verweise, die mit der Grundkrankheit nichts zu tun hätten. Auch der hereditäre Faktor scheint lediglich für die überlebenden Formen (vgl. den Fall A d l o f f s), also die

Osteogenesis imperfecta tarda Looser Bedeutung zu haben, während sich dafür bei den Fällen der Osteogenesis imperfecta im engeren Sinne nirgends Anhaltspunkte finden, was übrigens für Kusnezoff einen Grund bildet, die Verschmelzung Osteogenesis imperfecta und Osteopsathyrosis idiopathica erneut anzuzweifeln. Uebrigens ist es natürlich sehr schwierig, für die in den ersten Lebenstagen verstorbenen Kinder, den Erbgang klar zu machen, da diese ja eine evtl. dominant vererbte Eigenschaft nicht weiter vererben können. Bauer u. a. denken hierbei an Mutation, während Osteogenesis imperfecta tarda evtl. dominant vererbt werden kann.

Allerdings wäre doch zu überlegen, ob nicht dieses relativ häufige Auftreten der Osteogenesis imperfecta bei erblich irgendwie vorbelasteten Individuen doch an ein konstitutionelles, mindest mitwirkendes Moment denken lassen muß.

Die Schilddrüse, die früher wegen ihrer eminenten Bedeutung für das Knochenwachstum vielfach, z. B. von Michel, Nicklas u. a. angeschuldigt wurde, kann jedenfalls als auslösendes Moment nicht in Frage kommen, da Dieterle u. a. ihre vollständige Entbehrlichkeit im Foetalleben nachgewiesen haben. Also könnte höchstens die Schilddrüse der Mutter noch in Betracht gezogen werden, was auch versucht wurde, doch wird diese Möglichkeit ebenso wie die sonst ganz plausiblen Versuche, die Schädlichkeit im mütterlichen Organismus zu suchen, durch die beiden Fälle von S. Müller und Kusnezoff einwandfrei ausgeschaltet, die beide ein Zwillingspaar zur Untersuchung bekamen, wobei in beiden Fällen bei einem Zwillingsbruder einwandfrei Osteogenesis imperfecta diagonstiziert werden konnte, während der andere vollständig normal war. Nun versuchen Greil und Biebl, diese Fälle durch Superfötation zu erklären, ein Versuch, der hinwiederum die Fälle, in denen Einlinge mit Osteogenesis imperfecta behaftet sind, unerklärt läßt und schon deshalb nicht sehr einleuchtet.

Eine bis heute noch nicht ausgeschöpfte Erklärungsmöglichkeit kann vielleicht noch in der Placenta verborgen liegen, denn bis heute wurde m. W. leider noch keine Placenta eines mit Osteogenesis imperfecta behafteten Kindes histologisch genau untersucht. Makroskopisch zeigten sich in Kusnezoffs Fall Kalkeinlagerungen und fibröse Schwarten, während sie bei Michel und Harbitz normal war. Nachdem bis heute auch sämtliche Versuche, wie z. B. der Fahrs, die Osteogenesis imperfecta mit einer „abnorm schnellen Reifung der endokrinen Organe erklären zu wollen, die sich in einem Zustand befinden sollen, der zu dem übrigen Entwicklungszustand des Neugeborenen nicht passe", eine Ansicht, die von Krauss nach genauester Untersuchung seiner zwei eigenen Fälle als auf einem Ausnahmefall basierend zurückgewiesen wurde, gescheitert sind und auch von anderen (Dietrich) nichts Beweisendes für einen aetiologischen Zusammenhang mit Störungen endokriner Organe beigebracht werden konnte, und auch die Annahme Jeckelns nicht überzeugen konnte, der (1931) das Wesen der Osteogenesis imperfecta darin sehen will, daß sie eine Erschöpfung in Schüben darstelle, eine Annahme, die sich doch zu weit von dem Boden der Tatsache in das Reich der Fantasie versteigt, da doch in keinem irgendwie mit Mißbildungen zusammenhängenden Zweige der pathologischen Anatomie etwas Aehnliches bekannt ist, bleiben nur noch zwei Theorien, die Intoxikationstheorie Biebls, und die alte Kaufmann'sche Auffassung, nach der die Osteogenesis imperfecta eine Entwicklungsstörung des knochenbildenden Gewebes im Sinne eines vitium primae formationis darstellt.

Nun sprechen aber gegen die heute von der Mehrzahl der Autoren anerkannte Kaufmann'sche Theorie meine Befunde.

Es wechseln ja im Dentin meines Falles die gut verkalkten mit den schlecht verkalkten Stellen in einem regelmäßigen Cyklus ab, dergestalt, daß, wenn man den Augenblick des Todes, also die Dentinpulpagrenze als Grundlinie einer graphischen Darstellung (s. Abb. 6) der Perioden der Dentinverkalkung nehmen will und senkrecht auf dieser Linie den Wechsel in der Güte der Verkalkung aufzeichnet, man ein durchaus einheitliches Bild erhält. (Daß die Breite der verkalkten Schichten hierbei nicht berücksichtigt werden darf, ist wohl verständlich, wenn man bedenkt, daß die Schnitte nicht alle unter demselben Winkel zur Achse des einzelnen Zahnkeimes liegen und außerdem die einzelnen Schnittebenen nicht korrespondierende Ebenen an den einzelnen Zähnen darstellen).

Abbildung 6.

Denn angenommen, Kaufmann hätte mit seiner Annahme recht, dann müßte jeder einzelne Odontoblast in den verschiedenen Zähnen genau dieselbe — cum grano salis natürlich — Dentinbildungsfähigkeit bzw. -Unfähigkeit besitzen, dann müßte also das Dentin aller Zahnanlagen von der Schmelzdentingrenze aus gesehen, denselben Cyklus zwischen guter und schlechter Verkalkung aufweisen; nicht aber dürften die frühest angelegten Zähne einen Streifen guten Dentins enthalten, den die späteren vermissen lassen. Oder mit anderen Worten: Hätte Kaufmann recht, dann müßten in einer graphischen Darstellung des Verkalkungscyklus, die — im Gegensatz zu meiner Darstellung, die die Dentinpulpagrenze als Nulllinie verwendet — von der Schmelzdentingrenze als Basis ausgehend, alle korrespondierenden Verkalkungszonen auf einer Linie liegen. Und das ist nicht der Fall.

Wenn nun eine solche Betrachtungsweise, wie sie hier versucht wurde, für alle Fälle von Osteogenesis imperfecta, die noch beschrieben werden, angewendet würde, ließe sich wohl ziemlich genau der Zeitpunkt festlegen, von dem ab die normale Bildung des Dentins sistiert hat. Daß dadurch die im übrigen sehr einleuchtende Annahme Kaufmanns über eine angeborene Minderwertigkeit der Osteoblasten bzw. Odontoblasten widerlegt werden könnte, scheint mir außer allem Zweifel. Uebrigens würde mit einer solchen Widerlegung auch die ganze Hypothese Bauers fallen, der auf einer nicht ganz sicheren und ziemlich schmalen Basis glänzende und bestechende Spekulationen entwickelt hat, dahingehend, daß bei der Osteogenesis imperfecta eine minderwertige Anlage des gesamten Mesenchyms vorliege. Ich glaube also die Auffassung der Osteogenesis imperfecta durch Kaufmann als primäre Minderwertigkeit der knochenbildenden Elemente ebenso ablehnen zu müssen, wie die auf dieser Theorie basierende Annahme Bauers, der eine Schädigung des gesamten Zwischensubstanz abscheidenden Mesenchyms darin sehen will.

Meiner Ansicht nach sollte bei allen Fällen von Osteogenesis imperfecta, bei denen dies noch nicht geschehen, aber noch möglich ist, eine Untersuchung der Zahnanlagen stattfinden, denn ich glaube nicht, daß irgend ein Knochen so geeignet ist. Beginn und Ablauf der Erkrankung ganz einfach ablesen zu lassen, wie gerade das Dentin. Denn hier fällt jede Verfälschung des Resultates durch nachträgliche Osteoklastentätigkeit, die beim Knochen nicht sicher auszuschalten wäre, fort. Und es ist wirklich kein Grund dafür zu sehen, warum man nicht mit Bauer und Biebl die Odontoblastentätigkeit genau Hand in Hand gehend mit der Osteoblastentätigkeit annehmen sollte, so daß jene gewissermaßen als Indikator für diese dienen kann.

Es ist dies allerdings ein Weg, der nicht direkt zur Klärung der Frage nach der Aetiologie führt, aber doch die formale Genese vollständig zu klären geeignet scheint. Und hierdurch wird man wohl, wenn, was aus dem Vorhergegangenen doch wohl weitaus am wahrscheinlichsten erscheint, die Krankheitsursache im Organismus des Foetus zu suchen ist, dadurch der Lösung der Frage nach der Aetiologie, die heute noch so ungeklärt ist wie je, einen guten Schritt näher gekommen sein.

Da meine Befunde gar keinen anderen Schluß zulassen, komme ich mit Biebl zu einer Intoxikationstheorie, die eine periodische, speziell auf die knochen- und dentinbildenden Zellen wirkende Schädlichkeit annehmen muß, allerdings mit der Einschränkung, daß Biebl annimmt, die Odontoblasten müßten gesund angelegt sein und zuerst normales Dentin bilden, während ich der Ansicht bin, daß sie wohl gesund angelegt sein können, daß sie aber, wenn die spezifische Schädlichkeit in genügender Stärke und Häufigkeit auftritt, bevor sie überhaupt angefangen haben, Dentin zu bilden, kein normales Dentin mehr zu bilden vermögen. Daß diese Schädlichkeit allerdings keine auf die Zeit der Schwangerschaft beschränkt bleibende Vergiftung sein kann, hat Adloff bei der Veröffentlichung seiner zwei Fälle von Osteogenesis imperfecta tarda überzeugend dargetan. Es muß sich natürlich um eine Vergiftung im allerweitesten Sinne, eine wechselnd schwere Schädigung unbekannter Natur handeln, die in einem bestimmten Zeitpunkt einsetzt und von da ab den Odontoblasten gar kein normales Dentin mehr zu bilden ermöglicht, wie in Bauers, Haubachs, und meinem Fall. Oder aber kann, wenn sich die stärker wirkenden Perioden der Schädlichkeit in genügendem Abstand folgen, und die Dentinbildung an einem Zahn in der Pause zwischen zweimaligem Auftreten beginnt, sogar an jedem Zahn ein schmaler Streifen gesunden Dentins auftreten.

Welcher Natur diese hypothetische Schädlichkeit ist, darüber lassen sich nur Vermutungen aufstellen. Auf jeden Fall könnten fast alle Ernährungseinflüsse (z. B. avitaminosenähnliche Erkrankungen oder inkretorische Einflüsse, für die allerdings bis heute kein morphologischer Beweis gefunden werden konnte) diese Rolle übernehmen, wenn man nicht solchen Einflüssen lediglich eine auslösende Wirkung auf ein angeborenes konstitutionelles durch Mutation oder auch dominant vererbbares Moment zuerkennen will.

Für die Annahme einer Schädlichkeit im Sinne Biebls spricht wohl sogar die Tatsache der Existenz der überlebenden Fälle von Osteogenesis imperfecta. So gibt Adloff bei seinem Fall an, daß ein 33jähriger Patient wohl in seiner Jugend öfters Frakturen gehabt hätte, aber in den letzten 30 Jahren davon verschont geblieben sei.

Auch glaube ich, daß die in meinem Fall vorhandene gute Verkalkung der zuletzt angelagerten Dentinschicht, die doch selbst beim normalen Zahn in der Form des Prädentins nicht verkalkt zu sein pflegt, für Biebls Annahme spricht, da hierfür vielleicht die Vigantolgaben während des kurzen Lebens die Ursache sind.

Denn es ist doch wohl nicht anzunehmen, daß eine primär minderwertige Anlage im Sinne Kaufmanns sich während des Lebens spontan bessern oder gar durch Medikamente beeinflussen lassen wird.

Zusammenfassung.

Bei einem Fall von Osteogenesis imperfecta wurden an der Hälfte eines Unterkiefers die Zahnkeime untersucht, deren Dentin unter sich Verschiedenheiten aufwies. Aus der Tatsache, daß der frühest angelegte Zahn einen Streifen gesunden Dentins zeigte, den die später angelegten vermissen ließen, wurde das erstmalige Auftreten der Krankheit festzulegen versucht sowie Schlüsse gezogen, die zur Ablehnung der Bauer-Kaufmann'schen Theorie führten und unter Anlehnung an die Biebl'sche Vermutung, daß es sich bei der Osteogenesis imperfecta um eine Intoxikation handle, die Ansicht vertreten, daß dies nur eine Intoxikation im allerweitesten Sinne — vielleicht auf konstitutioneller Basis sein könne. Auch wurde darauf hingewiesen, daß die systematische Untersuchung der Zahnkeime bei Osteogenesis imperfecta die formale Genese dieser Krankheit weitgehend zu klären geeignet sei.

Lebenslauf.

Am 23. April 1908 wurde ich, Otto Pflugfelder in Möglingen OA. Ludwigsburg als Sohn des Ortsvorstehers Gottlieb Pflugfelder geboren. Nach dreijähriger Volksschulvorbereitung besuchte ich von 1918—1927 das Gymnasium in Ludwigsburg, an dem ich im Frühjahr 1927 die Reifeprüfung ablegte. Als Vorbereitung auf ein technisches Studium arbeitete ich hierauf ein halbes Jahr in verschiedenen Fabriken als Praktikant. Nach zwei Semestern Studium der Elektrotechnik vertauschte ich der schlechten Aussichten in diesem Berufe wegen die Technische Hochschule Stuttgart mit der Universität Tübingen, wo ich nach zwei Semestern die zahnärztliche Vorprüfung bestand. Nach weiteren vier Semestern in Berlin, Leipzig, Würzburg und Tübingen legte ich im Herbst 1931 die zahnärztliche Staatsprüfung, ebenfalls in Tübingen ab.

Literaturverzeichnis.

Axhausen: Osteogenesis imperfecta oder frühe Osteomalacie als Grundlage der idiopathischen Osteopsathyrosis. D. Zeitschr. f. Chir. Nr. 92, 1908.

Bamberg u. Huldschinsky: Osteopsathyrosis congenita und tarda. München. med. Wochenschr. 1911.

Bauer, H. K.: Osteogenesis imperfecta. D. Zeitschr. f. Chir. Nr. 154, 1920.

Bauer, H. K.: Ueber Identität und Wesen der sog. Osteopsathyrosis idiopathica und Osteogenesis imperfecta. D. Zeitschr. f. Chir. Nr. 160, 1920.

Biebl: Beitrag zur Frage der Osteogenesis imperfecta durch Untersuchungen am Zahnsystem. Virch. Arch. 255, 1925.

Burrow: Zit. bei Kaufmann: The British Medical Journal. 2635. 1911.

Dieterle: Die Athyreosis unter besonderer Berücksichtigung der dabei auftretenden Skelettveränderungen sowie der differential-diagnostisch vornehmlich in Betracht kommenden Störungen des Knochenwachstums. Virch. Arch. 184.

Dietrich, A.: Angeborene Knochenbrüchigkeit mit Besserung durch Vigantol. Virch. Arch. 275.

Dietrich, A.: Die Entwicklungsstörungen der Knochen: Handb. d. spez. pathol. Anatomie und Histologie herausg. v. Henke u. Lubarsch.

v. Eiken: Ueber Osteogenesis imperfecta und ihre Beziehungen zur Osteomalacie. Beiträge zur pathol. Anatomie Nr. 65, 1919.

Enderlen: Zur Kenntnis der Osteopsanhyrosis. Virch. Arch. 181. 1893.

Fahr: Ueber Osteogenesis imperfecta. Virch. Arch. 126, 1927.

Fischer, G.: Die Zähne: Handb. d. allg. Pathologie des Kindesalters, hrsg. v. Brüning u. Schwalbe.

Fischer, J.: Die histologischen Veränderungen der Osteogenesis imperfecta mit besond. Berücksichtigung der Gehörorgane. Zeitschr. f. Ohrenheilk. Nr. 81, 1921.

Fuchs: Beitrag zur Lehre von der O. i. Virch. Arch. 207, 1912.

Greil: Entstehung angeborener Knochenbrüchigkeit. Monatsschr. f. Geburtsh. Nr. 64, 1923.

Gurlt: Zit. bei Sumita: Ueber Knochenbrüchigkeit und über Frakturen durch Muskelaktion. D. Klinik 1869.

Harbitz: Ueber Osteogenesis imperfecta. Beitr. zur pathol. Anatomie Nr. 30, 1901.

Haubach: Ueber das Verhalten und die Ausbildung der Zähne bei O. i. Inaug.-Diss. Marburg 1922.

Hertwig: Lehrbuch der Entwicklungsgeschichte des Menschen und der Wirbeltiere.

Hildebrandt: Ueber O. i. Virch. Arch. 158, 1899.

Hof: Ueber O. i. Frankf. Zeitschr. f. Pathol. Nr. 41, 1931.

Jeckeln: Systemgebundene mesenchymale Erschöpfung. Virch. Arch. 280, 1931.

Kardamatis: Anatomische Befunde der O. i. Virch. Arch. 212, 1913.

Kaufmann: Lehrbuch der spez. pathol. Anatomie. 1922.

Klein: Neuere Arbeiten über die „Sog. foetale Rachitis". Zusammenfass. Ref. Zentralbl. f. allg. Pathol. u. pathol. Anat. Nr. 12. 1901.

Kratzeisen: Beitrag zur Frage der O. i. Virch. Arch. 247, 1924.

Kraus: O. i. und endokrines System. Virch. Arch. 274, 1929.

Kusnezoff: Ueber O. i. Frankf. Zeitschr. f. Pathologie Nr. 16, 1915.

Legry: Zit. bei Fischer: Achondroplasie. Manual histol. pathol. III. Edit. 1901.

Looser: Zur Kenntnis der O. i. congenita und tarda. Grenzgeb. Mitt. Med. u. Chir. 15, 1905.

Looser: Ueber Osteogenesis imperfecta tarda. Vhdlg. d. d. pathol. Ges. 1905.

Michel: O. i. Virch. Arch. 173, 1903.

Müller: Zit. bei Klein. Periostale Aplasie mit Osteopsathyrosis unter dem Bilde der sog. foetalen Rachitis. Inaug.-Diss. München 1893.

Naito: Klinische und histologische Untersuchungen des Zahngewebes bei O. i. Ref. im Zentralbl. f. Kinderh. Nr. 18, 1925.

Nicklas: O. i. in: Beiträge zur pathol. Anatomie Nr. 61. 1916.

Recklinghausen: Zit. bei Sumita. Untersuchungen über Rachitis und Osteomalacie. Jena 1910.

Reyher, E. Walkhoff u. O. Walkhoff: Studien über die Wirkungen C-hypo-vitaminotischer Nahrung auf Schwangere. Foeten und Neugeborene. München. med. Wochenschr. 49, 1928.

Ritter: Ueber Epithelkörperchenbefunde bei Rachitis und anderen Knochenerkrankungen. Frankf. Zeitschr. f. Pathologie, 24, 1920.

Röse: Ueber die Entwicklung der Zähne des Menschen. Arch. f. mikrosk. Anatomie 38, 1891.

Schaffer: Lehrbuch der Histologie 1920.

Scheib: Ueber O. i. Beiträge klin. Chir. 26. 1907.

Schmidt: Pathologie der Knochen. Ergebn. d. Pathol. Nr. 4, 1899.

Sievers: Ueber O. i. Inaug.-Diss. Gießen 1921.

Stilling: O. i. Virch. Arch. 115, 1889.

Sumita: Beitrag zur Lehre von der Chondrodystr. foet. (Kaufmann) und O. i. (Vrolik) etc. D. Zeitschr. f. Chir. 107.

Virchow: Rachitis foetalis, Phokomelie und Chondrodystr. Virch. Arch. 166, 1901.

Vrolik: Zit. bei Sumita. Tabulae ad illustrandam embryogenesin hominis et mammarium Amsterdami 1845.

Wieland: Im Handbuch d. Patholog. d. Kindesalters, hersg. v. Brüning u. Schwalbe.

Am Schlusse meiner Ausführungen ist es mir eine angenehme Pflicht, Herrn Privatdozent Dr. Nordmann für die Ueberlassung des Themas, Uebernahme des Referats sowie freundlichen Rat während der Bearbeitung, meinen verbindlichsten Dank auszusprechen.